

# MAGNETOLEDOTERAPIA

## JAKO LECZENIE WSPOMAGAJĄCE PRZEWLEKŁE ZAPALENIE TKANEK OKOŁOWIERZCHOŁKOWYCH ZĘBA – DONIESIENIE WSTĘPNE

**Słowa kluczowe:** magnetoledoterapia, ogniska osteolityczne, regeneracja kości.

**Key words:** magnetoledotherapy, osteolytic lesion, bone regeneration.

**Streszczenie:** Praca omawia wykorzystanie magnetoledoterapii do przyspieszenia regeneracji struktury kostnej w zapalnych ogniskach osteolitycznych tkanek okołowierzchołkowych zęba. Jest to efektem łącznego oddziaływania wolnozmiennych pól magnetycznych i światła uzyskanego z wysokoenergetycznych diod LED (*Light Emitting Diode*). Zastosowane pole magnetyczne generowane jest przez aparat Viofor JPS Clinic. Badaniem objęto 28 pacjentów w wieku od 15 do 75 lat, u których w obrazie RTG stwierdzono destrukcję tkanek okołowierzchołkowych. Kontrola wyników leczenia po okresie jednego roku wskazuje na jednoznaczny, terapeutyczny wpływ wolnozmiennych pól magnetycznych skojarzonych ze światłem na regenerację struktur kostnych.

**Summary:** The aim of the paper is to use magnetoledotherapy to speed up the regeneration of osseous structure in inflammatory osteolytic lesions of the periapical tissue of the tooth. Magnetoledotherapy is a joint interaction of slow-changing magnetic fields and the light obtained from high-energy LED diodes (*Light Emitting Diode*). The used magnetic field is generated by the Viofor JPS Clinic. Until now a group of 28 patients aged 15 to 75 have been examined. All of them had an X-ray picture taken which showed a destruction of the periapical tissue.

After one year the control of results of the treatment undoubtedly shows a therapeutic effect of slow-changing magnetic fields connected with the light on regeneration of osseous structures.

### WSTĘP

W ciągu ostatnich czterech dziesięcioleci obserwujemy znaczny postęp w dziedzinie endodoncji. Uważa się, że zmiany – widoczne na zdjęciu rentgenowskim jako obszary przejaśnienia wokół wierzchołków lub na bocznej stronie korzenia zęba – w większości przypadków są jałowe. Te ograniczone bądź nieograniczone ogniska osteolityczne spowodowane są przez enzymy i toksyny drobnoustrojów systemu kanałowego. Na zdjęciu RTG przewlekłe zapalenie tkanek przywierzchołkowych widzimy jako rozrzedzenie, zagęszczenie lub całkowitą destrukcję utkania beleczek kostnych.

Badania w dziedzinie endodoncji sugerują, że usunięcie bakterii z kanału korzeniowego i jego wypełnienie jest z wyboru leczeniem pierwszoplanowym, a regeneracja kości, bez fizykoterapii, trwa średnio 6-12 miesięcy.

Skuteczność takiego postępowania uzależniona jest od wielu czynników. Między innymi od budowy anatomicznej oraz ilości nieujawnionych na zdjęciu RTG anastomoz miążgowo-zębnych. Istotnym czynnikiem są również różnego rodzaju obliteracje. Mnogość zachyłków i szczelin w obrębie systemu kanałowego sprawia, że przy znanych i powszechnie stosowanych metodach mecha-


niczno-chemicznego opracowania kanałów niemożliwe jest uzyskanie jego jałowości. Prowadzi to do opóźniania i wydłużania procesu gojenia zmian okołowierzchołkowych, a w skrajnych przypadkach czyni go nieosiągalnym, co często skutkuje usunięciem zęba. Zastosowanie fizykoterapii w postaci jonoforezy lekowej wspomaga jedynie dezynfekcję światła kanału korzeniowego.

Czasami leczenie zachowawcze nie przynosi spodziewanych efektów i wówczas leczeniem drugoplanowym jest resekcja wierzchołka korzenia z wypełnieniem wstępnym.

Apikotomia jest zabiegiem inwazyjnym, stresogennym dla pacjenta. Przebiega z naruszeniem ciągłości tkanek i wspomagana jest farmakoterapią. Zdarzają się również wznowy procesu zapalnego z koniecznością reressekcji. W sytuacjach całkowitego powodzenia apikotomii leczony ząb z powodu zaburzenia stosunku wysokości korony do długości korzenia nie jest już pełnowartościowym filarem protetycznym. Dlatego obowiązkowe wydaje się poszukiwanie innych me-



Ryc. 1. Aparat Viofor JPS Clinic, oznaczony jest znakiem CE, odpowiada wymogom Dyrektywy o wyrobach medycznych nr /93/42/EEC Unii Europejskiej



Ryc. 2. Aplikatory magnetyczno-światłne.

tołd wspomagających zabiegi podstawowe. W ostatnich latach obiecujące wyniki leczenia dają zabiegi fizykalne. Wprowadzenie w roku 2004 do leczenia magnetoledoterapii stwarza nadzieję na jeszcze szybszą regenerację struktury kostnej. Badań w stomatologii w tym zakresie jeszcze nie przeprowadzono.

## MATERIAŁ I METODY

Do chwili obecnej badaniem objęto 28 pacjentów w wieku od 15 do 75 lat, 18 kobiet i 10 mężczyzn, u których w obrazie RTG rozpoznano destrukcję tkanek okołowierzchołkowych. W dwudziestu przypadkach ognisko osteolityczne zlokalizowane było w żuchwie, w ośmiu dotyczyło szczęki. Leczenie endodontyczne każdorazowo sprowadzało się do:

- udrożnienia systemu kanałowego,
- dezynfekcji środkami niedrażniającymi: 0,9% NaCl i Tubulicid plus,
- bezzwłocznego wypełnienia przewodu korzeniowego gutaperką wraz z sealerem Diaket lub AH-plus.

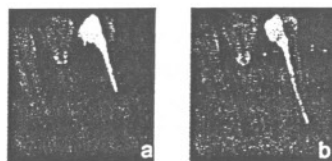
Od pierwszej wizyty postępowanie wspomagane jest magnetoledoterapią.

Magnetoledoterapią nazywamy łączne oddziaływanie wolnozmiennych pól magnetycznych i światła uzyskanego z wysokoenergetycznych diod LED (*Light Emitting Diode*). Zastosowane pole magnetyczne generowane jest przez aparat Viofor JPS Clinic (ryc. 1) i aplikator magnetyczno-światłny IR, infrared (ryc. 2).

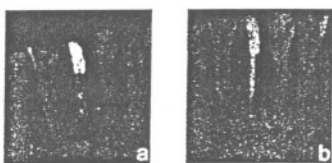
W terapii zastosowano program M1 P3, ze względu na możliwość aplikacji stałej, wybranej intensywności (4-6) oraz skorzystanie z najwyższych wartości jonowego rezonansu cyklotronowego. Aplikator magnetyczno-światłny ma pole świecenia 19,6 cm<sup>2</sup>. Zawiera 47 diod pod-

czwonych i jedną diodę czerwoną, informującą o emisji niewidzialnego promieniowania IR podczas trwania zabiegu. Długość wyemitowanej fali świetlnej wynosi 860 nm i ma głębokie działanie. Czas trwania jednorazowej aplikacji wynosi 10 minut, a zabiegi magnetoledoterapii wykonywano raz dziennie.

Kontrolę radiologiczną – zdjęcia zębowe techniką kąta prostego, przeprowadzano po 15, 30 i 45 zabiegach magnetoledoterapii (ryc. 3).



Ryc. 3a. Stan przed leczeniem; b. Stan po 30 zabiegach.



Ryc. 4a. Stan po 24 miesiącach leczenia metodą tradycyjną; b. Stan po 15 zabiegach.

## WYNIKI

Badania nad zastosowaniem magnetoledoterapii w celu przyspieszenia regeneracji struktury kostnej w leczeniu wspomagającym przewlekłe zapalenie tkanek okołowierzchołkowych prowadzone są w Zakładzie Propedeutyki i Fizykodiagnostyki Stomatologicznej PAM w Szczecinie. Magnetoledoterapię w stomatologii zastosowano po raz pierwszy. Uzyskane wyniki badań są bardzo dobre. Kontrola wyników leczenia, po okresie jednego roku, wskazuje

na przyspieszenie procesów reparacyjnych tkanek pod wpływem wolnozmiennych pól magnetycznych, skojarzonych z energią światła.

Ze wstępnych badań wynika, że magnetoledoterapia przyspiesza zagęszczenie struktury kostnej szybciej niż sama magnetostymulacja. Dzięki jednoczesnemu zastosowaniu obu rodzajów promieniowania elektromagnetycznego możemy zaobserwować fizykochemiczne zjawisko synergizmu, a tym samym wzmocnienie korzystnego, końcowego efektu terapeutycznego. Energia pochodząca z wysokoenergetycznych diod LED, w zakresie promieniowania widzialnego (RED) i podczerwieni (INFRARED) wykazuje efekt analgetyczny, przeciwzapalny i regeneracyjny.

## PODSUMOWANIE

Z dotychczasowych obserwacji wynika, iż całkowitą regenerację struktur kostnych okolicy przywierzchołkowej zębów uzyskuje się znacznie szybciej w szczęcie, w odcinkach bocznych. Procesy odtwórcze uboleczkowania kostnego najwolniej przebiegają w obrębie siekaczy żuchwy (ryc. 4).

Najszybszy efekt terapeutyczny, w toku prowadzonych badań, uzyskano w obrębie przedtrzonowca szczęki po 24 aplikacjach, co oznacza niecały miesiąc leczenia.

Regenerację struktury kostnej obserwuje się u wszystkich pacjentów, niezależnie od płci i wieku. Końcowy, szybszy, pozytywny efekt uzyskuje się przy skomasowaniu zabiegów do 5-7 w tygodniu. Zabiegi można stosować 3 x dziennie, jednak żaden pacjent nie wyrażał chęci przychodzenia 3-krotnie w ciągu dnia. □

<sup>1</sup> Zakład Propedeutyki i Fizykodiagnostyki Stomatologicznej PAM w Szczecinie

Kierownik:

prof. dr hab. n. med. Krystyna Opalko

<sup>2</sup> Zakład Protetyki Stomatologicznej PAM w Szczecinie

Kierownik:

dr hab. n. med. Bogumiła Frączak

Piśmiennictwo w redakcji



## DENTAL NEWS

Joanna Walczyńska ..... 8



## TEMAT NUMERU

Stan narządu żucia i stomatologiczne potrzeby zdrowotne u dzieci specjalnej troski – na podstawie przeglądu piśmiennictwa Lidia Postek-Stefańska, Ewa Gruszka .... 12

Dane z piśmiennictwa na temat stanu zdrowia jamy ustnej i stomatologicznych potrzeb zdrowotnych dzieci specjalnej troski są niepokojące. Pacjenci ci należą do grupy wysokiego ryzyka występowania próchnicy i chorób przyzębia, wad zgryzu oraz różnego rodzaju dysfunkcji i parafunkcji. Stan higieny jamy ustnej u ok. 90% tych osób jest zły. Niezbędne zatem jest prowadzenie działalności oświatowo-zdrowotnej oraz działań profilaktycznych dotyczących chorób w jamie ustnej we współpracy lekarzy pediatrów, stomatologów, rehabilitantów oraz wychowawców.

Próchnica wczesnego dzieciństwa – problem ciągle aktualny  
Joanna Szczepańska ..... 17



## SYLWETKI STOMATOLOGII

Zespołowo dla dobra pacjenta – wywiad z prof. Rajmundem Orlickim... 26



## SPRZĘT I MATERIAŁY STOMATOLOGICZNE

Wybór unitu – bardzo ważne i trudne zadanie  
Andrzej Kołodziejczyk ..... 30

Stomatologia XXI wieku, technologia ACP – zastosowanie praktyczne. Zmierzch fluoru.  
Krzysztof Polanowski ..... 36

Sterylizacja w stomatologii – cz. II  
Elżbieta Kutrowska ..... 43



## PROTETYKA I IMPLANTOLOGIA

Leczenie psychologiczne w terapii bruksizmu  
Barbara Kłosek-Porszke, Stefan Baron, Tomasz Drożdż, Agnieszka Hottowy .... 46

Dotychczasowa literatura medyczna (stomatologiczna) opisująca bruksizm w wielu miejscach podkreśla komponentę psychologiczną tego zaburzenia. Psychologiczne podejście do etiologii bruksizmu odkrywa inne możliwości leczenia. Podstawowe leczenie szyną relaksacyjną jest bowiem często niewystarczające. Opisując przyczyny powstawania bruksizmu, należy złożyć jego polietiologiczne tło (podobnie jak w innych zaburzeniach somatycznych i psychicznych), gdzie w analizie poszczególnych przypadków można lub nie doszukać się przyczyn wiodących.



## ENDODONCJA

Najczęstsze błędy jatrogenne popełniane podczas leczenia endodontycznego w materiale własnym  
Ingrid Różyło-Kalinowska, Magdalena Jurkiewicz-Mazurek, Agnieszka Niedzielska, Edyta Jaroszewicz ..... 52

Celem badań było określenie rodzaju i częstości występowania błędów jatrogennych będących przyczyną niepowodzeń leczenia endodontycznego. Materiał stanowiły 273 zęby leczone endodontycznie, badane klinicznie i radiologicznie. Najczęstszym jatrogennym powikłaniem leczenia endodontycznego było nadmierne lub niedostateczne wypełnienie kanału korzeniowego, występujące w materiale własnym, z porównywalną częstością ok. 17%.

Biologiczne leczenie miazgi i ożębnej zębów stałych – cz. XII  
Jan Żuchowski, Lucyna Żuchowska ..... 58

Magnetoledoterapia jako leczenie wspomagające przewlekłe zapalenie tkanek okołowierzchołkowych zęba – doniesienie wstępne  
Danuta Lietz-Kijak, Krystyna Opalko, Edward Kijak ..... 64

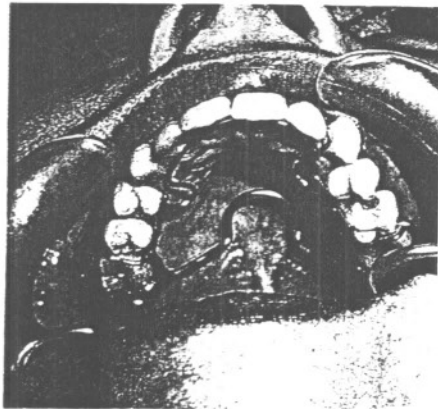
Praca omawia wykorzystanie magnetoledoterapii do przyspieszenia regeneracji struktury kostnej w zapalnych ogniskach osteolitycznych tkanek okołowierzchołkowych zęba. Jest to efektem łącznego oddziaływania wolnozmiennych pól magnetycznych i światła uzyskanego z wysokoenergetycznych diod LED (Light Emitting Diode).



## ORTODONCJA

Aparat Crozata – metoda bezekstrakcyjna w leczeniu ortodontycznym  
Beata Kawala ..... 67

Celem pracy było przedstawienie możliwości terapeutycznych aparatu Crozata w leczeniu znacznego niedoboru miejsca w łuku zębowym w połączeniu z wadą zgryzu II klasy Angle'a. W koncepcji bezekstrakcyjnej stosuje się dystalizację zębów trzonowych, poszerzenie łuku zębowego, doprzednią rozbudowę łuku zębowego i stripping zębów. Aparat Crozata umożliwił dystalizację zębów trzonowych, doprzednią rozbudowę łuku zębowego przy jego jednoczesnym poszerzeniu.



## CHIRURGIA STOMATOLOGICZNA

Konieczność spojrzania na zęby martwe jako źródło zakażenia odogniskowego w schorzeniach okulistycznych  
Ewa Nowak, Stefan Marian Pojda, Ewa Herba, Dorota Pojda-Wilczek ..... 69

Tematem pracy jest konieczność spojrzania na zęby martwe jako źródło zakażenia odogniskowego w schorzeniach okulistycznych. Na podstawie obserwacji klinicznych i przeprowadzonych badań można stwierdzić, że zęby martwe są ogniskiem zakażenia w schorzeniach okulistycznych pochodzenia zapalnego. Przed planowanymi zabiegami operacyjnymi z otwarciem gałki ocznej należy dokonać bezwzględnej sanacji jamy ustnej.



## MAGAZYN

Aranżacja gabinetu stomatologicznego  
Katarzyna Świtalska ..... 71

Popyt na usługi stomatologiczne sprawia, że musimy sprostać prawdziwym wyzwaniom, by pozyskać pacjentów, spełnić ich oczekiwania, zdobyć uznanie i wyeliminować konkurencję. Dobrze jest, jeśli właściciel gabinetu stomatologicznego stosuje orientację marketingową, czyli bada potrzeby nabywców swoich usług (pacjentów), analizuje otoczenie, w którym funkcjonuje.

Oczyszczanie powierzchni zębowych w codziennej higienie jamy ustnej  
Bartosz Liwień ..... 77

Zachowanie prawidłowej higieny jamy ustnej jest warunkiem utrzymania zdrowia zębów oraz przyzębia. Zęby, a szczególnie ich anatomiczne zagłębienia, bruzdy, oraz przestrzenie międzyzębowe stanowią naturalne miejsca sprzyjające zatrzymaniu się (retencji) resztek pokarmowych.

Jak rozmawiać z pacjentem?  
Pytania kontra argumenty  
Mariusz Oboda ..... 83

Wpływ palenia tytoniu na stan jamy ustnej – przegląd piśmiennictwa  
Marta Kusa-Podkańska, Joanna Wysocka-Miszczuk ..... 86



## Z KRAJU I ZE ŚWIATA

Pierwsze urodziny PTE  
Katarzyna Brus-Sawczuk ..... 89

Flirt czy mecz?  
Postępowanie z pacjentami  
Piotr Stecki ..... 90

Lekarstwo na wszystko  
Piotr Smereka ..... 91

Z Moraw w świat  
Jacek Nocuń ..... 92

Stolica stomatologii  
Piotr Smereka ..... 94

Lunch z Amadarem  
Jacek Nocuń ..... 95