ANNALES ACADEMIAE MEDICAE STETINENSIS
ROCZNIKI POMORSKIEJ AKADEMII MEDYCZNEJ W SZCZECINIE
2007, 53, SUPPL. 3, 106–113

LIDIA POSTEK-STEFAŃSKA, MAGDALENA BRZOZA

ZASTOSOWANIE POLA ELEKTROMAGNETYCZNEGO W ENDODONCJI WIEKU ROZWOJOWEGO

THE USE OF ELECTROMAGNETIC FIELD IN PAEDIATRIC ENDODONTICS

Zakład Stomatologii Dziecięcej Katedry Stomatologii Wieku Rozwojowego Śląskiej Akademii Medycznej w Katowicach
pl. Traugutta 2, 41-800 Zabrze
Kierownik: dr hab. n. med. *Lidia Postek-Stefańska*

Summary

Introduction: The treatment of chronic periapical periodontitis is a difficult and long-lasting procedure. There are many trials to improve the way of endodontic treatment, which is less invasive and allows to avoid surgical intervention. One of the methods is the use of extremely low frequency magnetic field.

The aim of the study is the estimation of healing in chronic periapical periodontitis in teeth treated endodontically under the influence of an extremely low frequency magnetic field in comparison to teeth treated endodontically without magnetostimulation.

Material and methods: Patients at the age of 9–18 years participated in the study. The study material consisted of 65 teeth with a diagnose of chronic periapical periodontitis, divided into 2 main groups: experimental one (31 teeth) – I, in which apart from endodontic treatment teeth were treated by an extremely low frequency magnetic field, and control group (34 teeth) – II, in which teeth were treated endodontically in a conventional way without additional magnetostimulation.

At the first visit, after making a diagnostic X-ray picture (period 0) root canals were prepared chemomechanically and were filled with a thick calcium hydroxide paste. After 3 weeks root canals were filled with cold guttapercha. Additionally, in the experimental group 15 procedures of magnetostimulation during 3 weeks between the first and the second visit were applied. Control radiographs were taken: after 3 weeks (period 1), 3 (period 2), 6 (period 3) and 12 months (period 4). Intraoral radiographs were scanned and analysed with the use of computer programme Digora 2.5 with the aim of measuring the optical bone density within the inflammation during periods 0, 1, 2, 3 and 4.

Conclusion: Due to statistic analysis it was concluded that extremely low frequency magnetic field significantly advances the healing of chronic apical periodontitis in surrounding tissues of endodontically treated teeth.

Key words: paediatric dentistry – chronic apical periodontitis – magnetostimulation.

Streszczenie

Wstęp: Leczenie przewlekłych zapaleń tkanek okołowierzchołkowych jest procesem trudnym i długotrwałym. Wciąż próbuje się doskonalić metody leczenia endodontycznego, które są najmniej inwazyjne i pozwalają uniknąć interwencji chirurgicznej. Jednym ze sposobów jest wykorzystanie pola elektromagnetycznego o niskiej indukcji.

Celem pracy była ocena gojenia się przewlekłych zmian zapalnych w tkankach okołowierzchołkowych zębów leczonych endodontycznie pod wpływem pola elektromagnetycznego w porównaniu do zębów leczonych endodontycznie bez użycia magnetostymulacji.

Materiał i metody: W badaniu uczestniczyli pacjenci w wieku 9–18 lat. Materiał badawczy stanowiło 65 zębów z rozpoznaniem przewlekłego zapalenia tkanek okołowierz-

chołkowych, które zostały podzielone na 2 grupy: grupę badaną (31 zębów) – I, w której zęby obok leczenia endodontycznego poddane były zabiegom magnetostymulacji oraz grupę kontrolną (34 zęby) – II, w której zęby leczone były endodontycznie bez wspomagającego użycia pola elektromagnetycznego.

Na pierwszej wizycie po wykonaniu diagnostycznego zdjęcia RTG (okres 0), po pomiarze długości roboczej kanały korzeniowe opracowywano chemomechanicznie i wypełniano pastą wodorotlenkowo-wapniową. Po 3 tygodniach usuwano wodorotlenek wapnia, a następnie kanały wypełniano ostatecznie. U pacjentów grupy badanej dodatkowo stosowano 15 zabiegów magnetostymulacji przez okres 3 tygodni pomiędzy pierwszą a drugą wizytą.

Radiogramy kontrolne wykonywano: po 3 tygodniach (okres 1) oraz 3 (okres 2), 6 (okres 3) i 12 miesiącach (okres 4). Uzyskane zdjęcia RTG skanowano i analizowano przy użyciu programu komputerowego Digora 2.5 celem pomiaru gęstości optycznej kości w obrębie zmiany zapalnej w okresach 0, 1, 2, 3 i 4.

Wniosek: W wyniku analizy statystycznej wyciągnięto wniosek, iż pole elektromagnetyczne o niskiej indukcji znamiennie przyspiesza gojenie przewlekłych zmian zapalnych w tkankach okołowierzchołkowych zębów leczonych endodontycznie.

H a s ł a: stomatologia dziecięca – przewlekłe zapalenie tkanek okołowierzchołkowych – magnetostymulacja.

Wstęp

Leczenie przewlekłych zapaleń tkanek okołowierzchołkowych jest procesem trudnym, wymagającym dużej staranności ze strony lekarza dentysty. Tradycyjnie w tych przypadkach stosuje się antyseptyczne leczenie kanałowe. Obok konwencjonalnego sposobu postępowania zachowawczego stosuje się często zabiegi chirurgiczne, tj. resekcję lub hemisekcję. Dlatego wciąż próbuje się doskonalić metody leczenia endodontycznego, które jest najmniej inwazyjne i daje szansę na uniknięcie interwencji chirurgicznej. Jednym z takich sposobów jest fizykoterapia, do której zaliczamy m.in. jonoforezę, laseroterapię oraz pole elektromagnetyczne o niskiej indukcji (30–70 μT).

W piśmiennictwie niewiele jest doniesień na temat stosowania magnetostymulacji w leczeniu przewlekłych zmian zapalnych w tkankach okołowierzchołkowych zębów. Dlatego postanowiono dokonać oceny powyższej metody, jako wspomagającej tradycyjne leczenie endodontyczne, badając szerszy materiał kliniczny.

Celem pracy była ocena gojenia się przewlekłych zapaleń w tkankach okołowierzchołkowych zębów leczonych endodontycznie pod wpływem pola elektromagnetycznego w porównaniu do zębów leczonych endodontycznie bez użycia magnetostymulacji.

Materiał i metody

W badaniu uczestniczyli pacjenci Poradni Zakładu Stomatologii Dziecięcej Katedry Stomatologii Wieku Rozwojowego Śląskiej Akademii Medycznej w wieku 9–18 lat. Materiał badawczy stanowiło 65 zębów 1-, 2- i 3-kanałowych z rozpoznaniem przewlekłego zapalenia tkanek okołowierzchołkowych, które zostały podzielone na 2 grupy: badaną (31 zębów) – I, w której zęby obok leczenia endodontycznego poddane były zabiegom magnetostymulacji oraz kontrolną (34 zęby) – II, w której zęby leczone były endodontycznie bez wspomagającego działania pola elektromagnetycznego. Pacjenci kwalifikowani byli do grupy I lub II metodą losową. Na pierwszej wizycie wykonywano diagnostyczne zdjęcie RTG oraz badanie kliniczne zęba, na podstawie których stwierdzano występowanie przewlekłego lub przewlekłego zaostrzonego zapalenia tkanek okołowierzchołkowych.

Schemat leczenia endodontycznego w grupie I – badanej przebiegał w następujący sposób:

Wizyta I

– wstępny pomiar długości roboczej za pomocą endometru – Wskaźnika Apexu,
– ostateczne określenie długości roboczej za pomocą zdjęcia RTG (z narzędziem endodontycznym w kanale korzeniowym),
– opracowanie kanału/-ów metodą ręczną „step-back" lub metodą ręczną „crown-down",
– płukanie kanału na przemian 3% H_2O_2 oraz 1% NaOCl,
– suszenie kanału/-ów sączkami papierowymi (f. Roeko),
– wypełnienie kanału/ów preparatem Biopulp (f. Chema-Elektromet) na okres 3 tygodni,
– zamknięcie ubytku szczelnym materiałem szkło-jonomerowym.

Pomiędzy I a II wizytą leczony ząb poddawano magnetostymulacji – 15 zabiegów, przy użyciu aparatu Viofor JPS. Parametry określono zgodnie z instrukcją obsługi aparatu, gdzie dla dzieci przewidziano program M1 (aplikacja ze stałą intensywnością), P2 (wykorzystujący jonowy rezonans cyklotronowy celem profilaktyki) oraz intensywność I zależną od wieku, wynoszącą „4" dla dzieci do 11 lat, „5–6" dla dzieci w wieku 11–17 lat. Aplikację rozpoczynano od intensywności „1", zwiększając ją o jedną jednostkę każdego dnia, do uzyskania wartości odpowiedniej dla wieku dziecka. U pacjentów w wieku 18 lat składowe parametrów aplikacji były następujące: M1, P3 (wykorzystujący jonowy rezonans cyklotronowy celem terapii) oraz intensywność I wynosząca „7".

Wizyta II

– usunięcie z kanału/-ów preparatu Biopulp,
– płukanie kanału/-ów roztworami 3% H_2O_2 i 1% NaOCl, 0,9% NaCl,
– osuszenie kanału/-ów sączkami papierowymi,
– zdjęcie RTG z ćwiekiem gutaperkowym w kanale,

– ostateczne wypełnienie kanału/-ów metodą bocznej kondensacji ćwieków gutaperkowych z użyciem sealera AH Plus (f. Dentsply),

– wypełnienie ubytku materiałem szkło-jonomerowym,

– zdjęcie RTG kontrolne po wypełnieniu kanału korzeniowego.

Wizyta III

– założenie wypełnienia ostatecznego w ubytku.

Schemat leczenia endodontycznego w grupie II – kontrolnej był identyczny jak w grupie I, jednak pomiędzy I a II wizytą nie stosowano magnetostymulacji.

Wyniki leczenia poddano ocenie klinicznej i radiologicznej w okresie 0 (na pierwszej wizycie), 1 (po ostatecznym wypełnieniu kanałów) oraz w okresach 2, 3, 4 (odpowiednio 3, 6 i 12 miesięcy od rozpoczęcia leczenia endodontycznego).

Rentgenogramy, w celu zamiany na obraz cyfrowy, skanowano za pomocą skanera HP Scanjet 3800. Aby wyeliminować różnice jakościowe wykonywanych zdjęć korzystano z programu Adobe Photoshop 7.0. W tym celu na zdjęciu diagnostycznym obierano punkt odniesienia w postaci wycinka obrazu w obrębie tkanek twardych i wyznaczano jego gęstość optyczną. Kolejne zdjęcia kalibrowano tak, by ten sam wycinek obrazu na zdjęciach kontrolnych miał identyczną gęstość, jak na zdjęciu RTG diagnostycznym. Następnie obraz cyfrowy przetwarzany był w skali 256 odcieni szarości (wartość „0" oznacza kolor czarny, a wartość „255" kolor biały), przez co możliwe było cyfrowe przedstawienie gęstości optycznej kości. Tak przygotowane rentgenogramy poddano analizie densytometrycznej w obrębie okolicy okołowierzchołkowej przy użyciu programu Digora 2.5. W tym celu ustalano na rentgenogramie linie wyjściowe charakteryzujące długość i szerokość zmiany zapalnej, a następnie wykreślano dodatkowe linie pomiaru tak, aby utworzyły prostokątny obszar badany wokół wierzchołka leczonego zęba, obejmując swym zakresem całą zmianę zapalną. Następnie badany obszar zmniejszano o część obejmującą wierzchołek korzenia zęba. Utworzone w ten sposób pole charakteryzowała odpowiednia wielkość w postaci x i y pikseli oraz minimalna, maksymalna i średnia gęstość optyczna kości wraz z odchyleniem standardowym. Na rentgenogramie kontrolnym analogicznie wyznaczano pole kontrolne, znając jego wielkość w pikselach i rozpoczynając jego zakreślanie w identycznym punkcie jak na zdjęciu RTG wyjściowym.

Końcowe wyniki badań zostały poddane analizie statystycznej przy wykorzystaniu testu Anova, testu t-Studenta dla zmiennych powiązanych i niepowiązanych, testu U Manna–Whitneya, testu Friedmana, i testu Wilcoxona. Za istotny statystycznie poziom istotności przyjęto $p < 0,05$. Analizie poddano wartości bezwzględne oraz przyrosty wartości liczbowych gęstości optycznej kości.

Wyniki

Analiza radiologiczna

Średnie wartości gęstości optycznej kości w grupie badanej i kontrolnej przedstawiono w tabelach 1 i 2. Przyrost gęstości optycznej kości pomiędzy wartością w pomiarze 1. w porównaniu do wartości w pomiarze 0 oznaczono cyframi 1-0. Analogicznie przyrost gęstości optycznej kości w pomiarze 2 w porównaniu do pomiaru 1 – cyframi 2-1, w pomiarze 3 w porównaniu do pomiaru 2 – cyframi 3-2, a w pomiarze 4 w porównaniu do pomiaru 3 – cyframi 4-3 itd. (tab. 3 i 4).

Analiza statystyczna wykazała znamienny dodatni przyrost gęstości optycznej kości pomiędzy kolejnymi okresami obserwacji zarówno w grupie badanej – I, jak i kontrolnej – II, co świadczy o postępującej reparacji struktury kostnej w ubytkach okołowierzchołkowych korzeni leczonych zębów w obrębie obu grup (tab. 5 i 6).

Analizując przyrosty gęstości optycznej kości pomiędzy grupami, stwierdzono większy wzrost gęstości optycznej kości w grupie badanej w okresie zarówno 1-0 (22,29 w skali odcieni szarości), 2-0 (31,00), 3-0 (41,30) i 4-0 (49,13) w porównaniu do grupy kontrolnej w pomiarze 1-0 (5,59), 2-0 (16,15), 3-0 (23,16) i 4-0 (27,71). Stan taki świadczy o znacznie szybszym gojeniu kości w okolicy okołowierzchołkowej w grupie badanej, gdzie stosowano zabiegi magnetostymulacji (tab. 7).

T a b e l a 1. **Wartości gęstości optycznej kości w grupie I – badanej**

T a b l e 1. **Values of optic bone density in group I – examined**

Parametry Parameters	N ważnych N important	Średnia Mean	Mediana Median	Minimum	Maksimum Maximum	Dolny kwartyl Lower quartile	Górny kwartyl Upper quartile	SD
Wiek / Age	31	13,93	14,00	8,00	18,00	12,00	16,00	2,73
Pomiar 0 Measurement 0	31	122,66	123,59	37,93	195,05	96,92	153,93	37,95
Pomiar 1 Measurement 1	31	144,95	146,40	54,60	214,47	115,97	169,92	39,88
Pomiar 2 Measurement 2	30	153,63	156,70	66,05	226,89	127,88	177,81	39,40
Pomiar 3 Measurement 3	30	163,94	163,02	84,57	227,07	131,99	192,64	37,14
Pomiar 4 Measurement 4	27	168,16	172,98	86,48	231,15	137,55	187,07	37,36

T a b e l a 2. **Wartości gęstości optycznej kości w grupie II – kontrolnej**

T a b l e 2. **Values of optic bone density in group II – control**

Parametry Parameters	N ważnych N important	Średnia Mean	Mediana Median	Minimum	Maksimum Maximum	Dolny kwartyl Lower quartile	Górny kwartyl Upper quartile	SD
Wiek / Age	34	13,35	12,00	9,00	18,00	11,00	15,00	2,66
Pomiar 0 / Measurement 0	34	152,18	160,78	89,97	219,21	122,41	176,10	32,79
Pomiar 1 / Measurement 1	34	157,78	161,27	88,26	225,61	131,07	177,01	32,10
Pomiar 2 / Measurement 2	33	169,24	168,87	121,45	229,40	148,86	191,41	28,35
Pomiar 3 / Measurement 3	32	175,03	181,91	123,25	229,85	151,19	197,40	30,11
Pomiar 4 / Measurement 4	28	179,42	187,63	124,17	232,67	151,56	206,36	32,93

T a b e l a 3. **Porównanie wartości przyrostów gęstości optycznej kości w grupie I – badanej**

T a b l e 3. **Comparison of values of optic bone density growth in group I – examined**

Parametry Parameters	N ważnych N important	Średnia Mean	Mediana Median	Minimum	Maksimum Maximum	Dolny kwartyl Lower quartile	Górny kwartyl Upper quartile	SD
Przyrost 1-0 / Growth 1-0	31	22,29	16,67	0,19	121,82	10,47	26,28	22,08
Przyrost 2-1 / Growth 2-1	30	8,54	7,81	-0,40	24,75	1,29	15,81	7,71
Przyrost 3-2 / Growth 3-2	30	10,30	6,32	-0,18	39,85	1,22	16,42	10,83
Przyrost 4-3 / Growth 4-3	27	6,07	2,76	0,02	33,38	0,92	11,97	7,76
Przyrost 2-0 / Growth 2-0	30	31,00	29,11	2,00	122,74	16,96	35,00	21,97
Przyrost 3-0 / Growth 3-0	30	41,30	38,51	7,36	122,56	26,14	46,06	22,87
Przyrost 4-0 / Growth 4-0	27	49,13	44,09	10,12	122,77	35,30	59,16	23,38
Przyrost 3-1 / Growth 3-1	30	18,84	16,56	0,57	56,09	8,87	26,26	13,57
Przyrost 4-1 / Growth 4-1	27	26,28	22,75	0,95	64,52	14,34	31,88	16,33
Przyrost 4-2 / Growth 4-2	27	16,83	13,28	0,03	48,28	7,79	27,13	13,15

T a b e l a 4. **Porównanie wartości przyrostów gęstości optycznej kości w grupie II – kontrolnej**

T a b l e 4. **Comparison of values of optic bone density growth in group II – control**

Parametry Parameters	N ważnych N important	Średnia Mean	Mediana Median	Minimum	Maksimum Maximum	Dolny kwartyl Lower quartile	Górny kwartyl Upper quartile	SD
Przyrost 1-0 / Growth 1-0	34	5,59	3,86	-25,22	47,36	-2,97	10,47	14,77
Przyrost 2-1 / Growth 2-1	33	10,57	6,19	0,06	62,78	0,95	13,58	14,31
Przyrost 3-2 / Growth 3-2	32	6,77	2,65	0,29	27,97	1,09	11,68	8,09
Przyrost 4-3 / Growth 4-3	28	4,57	1,82	-0,06	32,17	0,59	6,52	6,84
Przyrost 2-0 / Growth 2-0	33	16,15	12,84	-2,02	49,80	4,62	23,28	14,52
Przyrost 3-0 / Growth 3-0	32	23,16	23,83	0,55	62,36	11,24	33,05	14,56
Przyrost 4-0 / Growth 4-0	28	27,71	27,61	1,06	71,58	12,40	37,33	17,97
Przyrost 3-1 / Growth 3-1	32	17,50	14,77	0,45	63,93	8,95	25,04	14,20
Przyrost 4-1 / Growth 4-1	28	20,19	17,88	0,96	68,01	10,07	29,15	14,57
Przyrost 4-2 / Growth 4-2	28	11,93	9,52	0,39	32,530	2,80	19,81	10,51

T a b e l a 5. **Porównanie wartości gęstości optycznej kości w kolejnych pomiarach w obrębie grupy I – badanej**

T a b l e 5. **Comparison of optic bone density values in consequent measurements among group I – examined**

Pomiary gęstości optycznej kości w grupie badanej Measurements of optic bone density in the examined group	p
Pomiar 0 vs Pomiar 1 / Measurement 0 vs Measurement 1	< 0,001
Pomiar 1 vs Pomiar 2 / Measurement 1 vs Measurement 2	< 0,001
Pomiar 2 vs Pomiar 3 / Measurement 2 vs Measurement 3	< 0,001
Pomiar 3 vs Pomiar 4 / Measurement 3 vs Measurement 4	< 0,001
Pomiar 0 vs Pomiar 2 / Measurement 0 vs Measurement 2	< 0,001
Pomiar 0 vs Pomiar 3 / Measurement 0 vs Measurement 3	< 0,001
Pomiar 0 vs Pomiar 4 / Measurement 0 vs Measurement 4	< 0,001
Pomiar 1 vs Pomiar 3 / Measurement 1 vs Measurement 3	< 0,001
Pomiar 1 vs Pomiar 4 / Measurement 1 vs Measurement 4	< 0,001
Pomiar 2 vs Pomiar 4 / Measurement 2 vs Measurement 4	< 0,001

T a b e l a 6. **Porównanie wartości gęstości optycznej kości w kolejnych pomiarach w obrębie grupy II – kontrolnej**

T a b l e 6. **Comparison of optic bone density values in consequent measurements among group II – control**

Pomiary gęstości optycznej kości w grupie kontrolnej Measurements of optic bone density in the control group	p
Pomiar 0 vs Pomiar 1 / Measurement 0 vs Measurement 1	0,034
Pomiar 1 vs Pomiar 2 / Measurement 1 vs Measurement 2	< 0,001
Pomiar 2 vs Pomiar 3 / Measurement 2 vs Measurement 3	< 0,001
Pomiar 3 vs Pomiar 4 / Measurement 3 vs Measurement 4	0,001
Pomiar 0 vs Pomiar 2 / Measurement 0 vs Measurement 2	< 0,001
Pomiar 0 vs Pomiar 3 / Measurement 0 vs Measurement 3	< 0,001
Pomiar 0 vs Pomiar 4 / Measurement 0 vs Measurement 4	< 0,001
Pomiar 1 vs Pomiar 3 / Measurement 1 vs Measurement 3	< 0,001
Pomiar 1 vs Pomiar 4 / Measurement 1 vs Measurement 4	< 0,001
Pomiar 2 vs Pomiar 4 / Measurement 2 vs Measurement 4	< 0,001

T a b e l a 7. **Porównanie wartości przyrostów gęstości optycznej kości pomiędzy grupą I – badaną i II – kontrolną**

T a b l e 7. **Comparison of optic bone density values of group I – examined and II – control**

Przyrost gęstości optycznej kości Optic bone density growth	p
Przyrost (1-0) / Growth (1-0)	< 0,001
Przyrost (2-1) / Growth (2-1)	0,783
Przyrost (3-2) / Growth (3-2)	0,278
Przyrost (4-3) / Growth (4-3)	0,414
Przyrost (2-0) / Growth (2-0)	0,002
Przyrost (3-0) / Growth (3-0)	< 0,001
Przyrost (4-0) / Growth (4-0)	< 0,001
Przyrost (3-1) / Growth (3-1)	0,535
Przyrost (4-1) / Growth (4-1)	0,232
Przyrost (4-2) / Growth (4-2)	0,148

Wybrany przypadek zęba z przewlekłą zmianą zapalną w tkankach okołowierzchołkowych leczony endodontycznie ze wspomagającym działaniem pola elektromagnetycznego (grupa I) zaprezentowano na rycinie 1, natomiast przypadek grupy kontrolnej na rycinie 2.

Dyskusja

O powodzeniu leczenia przewlekłego zapalenia tkanek okołowierzchołkowych decyduje dokładne usunięcie bakterii i ich toksyn z kanału korzeniowego [1, 2, 3, 4, 5, 6, 7].

Łaszkiewicz i wsp. [5] prowadzili obserwacje nad możliwością leczenia zachowawczego dużych zmian patologicznych w tkankach okołowierzchołkowych (> 8 mm) z użyciem

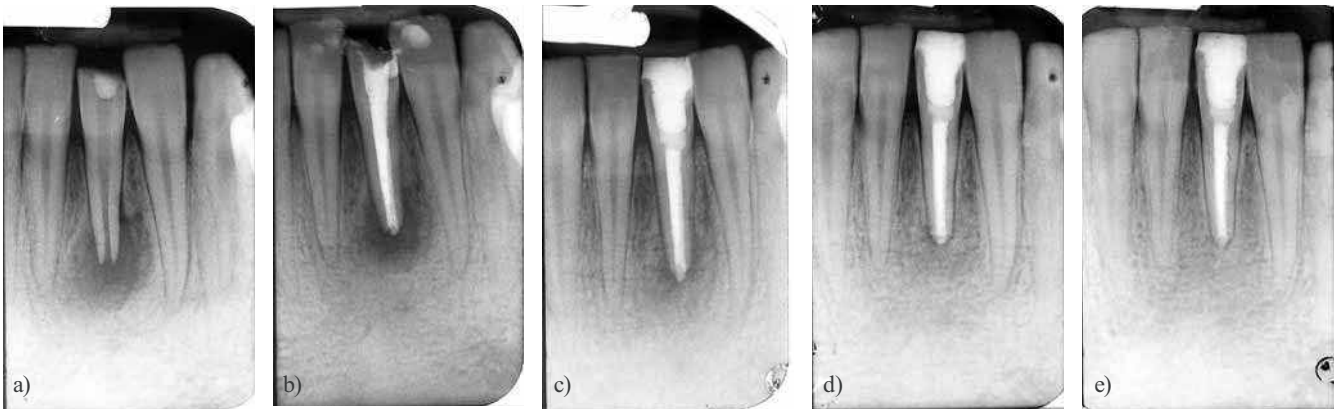

Ryc. 1. Przypadek 1, pacjentka D.P., lat 16, z grupy I, leczona endodontyczne z magnetostymulacją; ząb 31 – martwica (zgorzel) miazgi powikłana przewlekłym ropnym zapaleniem tkanek okołowierzchołkowych, zmiana zapalna duża (≥ 9mm): a) RTG diagnostyczny (okres 0); b) RTG kontrolny po wypełnieniu kanału (okres 1 – po 3 tygodniach) – częściowe gojenie się przewlekłej zmiany zapalnej w tkankach okołowierzchołkowych; c) RTG kontrolny po 3 miesiącach (okres 2) – częściowe wygojenie się zmiany zapalnej; d) RTG kontrolny po 6 miesiącach (okres 3); e) RTG kontrolny po 12 miesiącach (okres 4) – całkowite wygojenie się zmiany zapalnej w tkankach okolowierzchołkowych

Fig. 1. Case 1, patient D.P., 16 years old, from group I, endodontically treated with magnetostimulation,; 31st tooth – pulp necrosis complicated by a chronic suppurating inflammation of periapical tissues, big inflammatory change (≥ 9mm): a) diagnostic x-ray (period 0); b) control x-ray after filling the canal (period 1 – after 3 weeks) – partial healing of a chronic inflammatory change in periapical tissues; c) control x-ray after 3 months (period 2) – partially healed inflammatory change; d) control x-ray after 6 months (period 3); e) control x-ray after 12 months (period 4) – completely healed inflammatory changes in periapical tissues

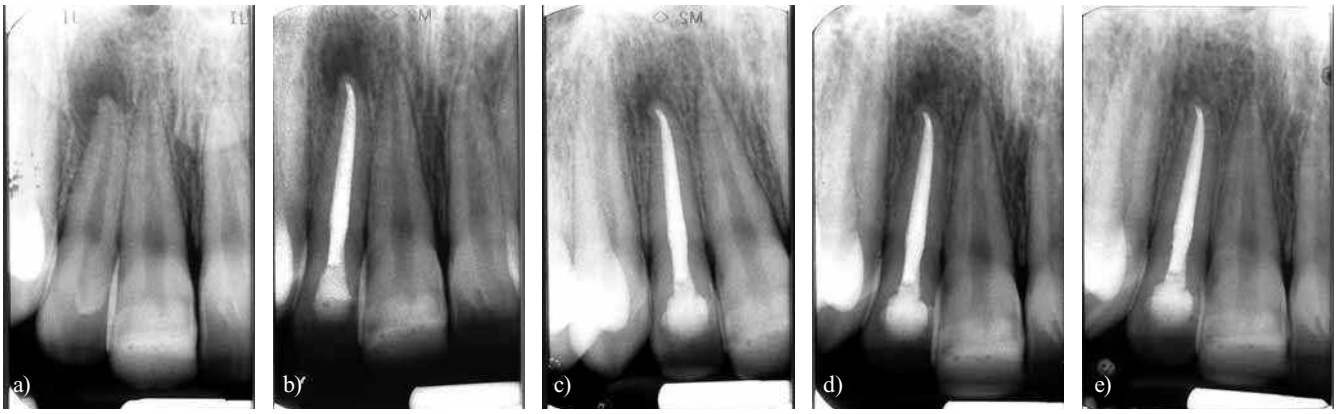

Ryc. 2. Przypadek 2, pacjentka M.K., lat 13, y grupy II, – leczona endodontyczne bez magnetostymulacji; ząb 12 – martwica (zgorzel) miazgi powikłana przewlekłym ziarninowym zapaleniem tkanek okołowierzchołkowych, zmiana zapalna średnia (4–8 mm): a) RTG diagnostyczny (okres 0); b) RTG kontrolny po wypełnieniu kanału (okres 1 – po 3 tygodniach); c) RTG kontrolny po 3 miesiącach (okres 2); d) RTG kontrolny po 6 miesiącach (okres 3); e) RTG kontrolny po 12 miesiącach (okres 4) – częściowe wygojenie się przewlekłej zmiany zapalnej w tkankach okołowierzchołkowych

Fig. 2. Case 2, patient M.K., 13 years old, from group II, endodontically treated without magnetostimulation,; 12th tooth – pulp necrosis complicated by a chronic granulomatous inflammation of periapical tissues, medium inflammatory change (4–8 mm): a) diagnostic x-ray (period 0); b) control x-ray after filling the canal (period 1 – after 3 weeks); c) control x-ray after 3 months (period 2); d) control x-ray after 6 months (period 3); e) control x-ray after 12 months (period 4) – partial healing of a chronic inflammatory change in periapical tissues

pasty wodorotlenkowo-wapniowej typu Calxyl i po okresie 3–18 miesięcy dodatni wynik uzyskali w 92% przypadków. *Kurek i wsp.* [8], stosując tę metodę postępowania z użyciem materiałów Biopulp i Calxyl, uzyskali pozytywny wynik w 96,8% przypadków – całkowite cofnięcie się zmian patologicznych nastąpiło w 83% zębów, a tylko w 3,1% przypadków wynik leczenia był ujemny. Również *Pawlicka* [6], stosując Calxyl w leczeniu zakażonych kanałów korzeniowych, uzyskała w badaniu radiologicznym 95,7% dodatnich wyników. *Wędrychowicz-Welman* i *Lewandowski* [7], którzy użyli preparatu Biopulp po 3–6 miesiącach uzyskali w 100% leczonych zębów wyraźne zmniejszenie lub całkowite wygojenie przewlekłych zapaleń tkanek okołowierzchołkowych. Również *Limanowska i wsp.* [9], którzy zastosowali Biopulp jako opatrunek czasowy w leczeniu zmian zapalnych w tkankach okołowierzchołkowych, po 6 miesiącach w ponad 86% przypadków zaobserwowali całkowitą odbudowę tkanki kostnej.

W pracy własnej pacjenci z grupy kontrolnej leczeni byli wg powyższego schematu – wodorotlenek wapnia zakładany był na 3 tygodnie do kanału korzeniowego. Wyniki leczenia, jakie uzyskano po 12 miesiącach obserwacji, były podobne – w 100% przypadków obserwowano zmniejszenie, a w 57% całkowite wygojenie zapaleń tkanek okołowierzchołkowych. Niektórzy autorzy proponują spotęgowanie działania wodorotlenku wapniowego na tkanki okołowierzchołkowe poprzez zastosowanie jonoforezy [10, 11].

W niniejszych badaniach 32 przypadki przewlekłych zapaleń tkanek okołowierzchołkowych zakwalifikowano do grupy zapaleń o charakterze ziarninowym. Z powodu trudności w odróżnieniu ziarniniaków od torbieli wyłącznie na podstawie obrazu RTG i braku możliwości zastosowania analizy histopatologicznej nie podjęto się różnicowania ziarniniaków od torbieli okołowierzchołkowych. W piśmiennictwie zagranicznym ukazały się 2 sprzeczne artykuły odnośnie możliwości odróżniania tychże ognisk zapalnych w obrazie RTG poprzez pomiar gęstości optycznej kości. *Shrout i wsp.* [12] opisali obraz ziarniniaka okołowierzchołkowego i torbieli przy użyciu skali 256 odcieni szarości. Stwierdzili oni, że ziarniniaki charakteryzowały się niższymi wartościami uzyskanymi w histogramie w porównaniu do torbieli, które charakteryzowały wyższe wartości odcieni szarości. Podobne obserwacje, lecz na większej grupie badanych, wykonali *White* i *Mankovich* [13]. Jednak wyniki, jakie uzyskali w skali 256 odcieni szarości, odbiegały od oceny histopatologicznej badanych preparatów. Ogniska osteolityczne w obrazie RTG, kwalifikowane jako ziarniniaki, w badaniu pod mikroskopem wykazywały cechy tobieli i na odwrót. Przyczyny rozbieżności wyników z zastosowania radiodiodentysometrii do różnicowania ziarniniaków i torbieli u tychże autorów, *Różyło-Kalinowska* [14] upatruje w fakcie, że źródłem materiału badawczego były zeskanowane zdjęcia wewnątrzustne, natomiast jej badania oparte na radiografii cyfrowej były zbieżne z rezultatami uzyskanymi przez *Shrouta i wsp.* [12] i potwierdziły różnice w histogramie gęstości optycznej ziarniniaków oraz torbieli.

Wielu autorów stawia sobie za cel wyznaczenie granic, w których leczenie przewlekłych zapaleń w tkankach okołowierzchołkowych może być zachowawcze, a które przypadki wymagają interwencji chirurgicznej [15, 16]. Uwagę zwraca fakt, że w praktyce stomatologicznej spotykane są przypadki ziarniniaków częściowo otorbionych z proliferującym nabłonkiem, trudnych do sklasyfikowania. Również wielkość ogniska osteolitycznego nie może być w tym przypadku wyznacznikiem sposobu postępowania leczniczego (zachowawcze czy chirurgiczne), gdyż zdarzają się przypadki ziarniniaków wielkości > 20 mm, które z powodzeniem mogą być leczone zachowawczo [15]. Również w niniejszej pracy przypadki dużych zmian patologicznych uległy częściowej lub całkowitej reparacji w okresie rocznej obserwacji. Powodem do niepokoju powinien być fakt niezmienionych rozmiarów ogniska osteolizy lub ich zwiększenie, mimo prawidłowo prowadzonego leczenia endodontycznego [17].

Zdaniem autorek pracy, niski wiek pacjentów leczonych endodontycznie ma znaczenie w uzyskaniu pozytywnego wyniku terapii, a brak niepowodzeń należy tłumaczyć lepszym ukrwieniem kości u dzieci i większą zdolnością do reparacji.

Przy współczesnym postępie techniki poszukiwane są takie metody analizy zdjęć RTG, które pozwolą w sposób obiektywny, najlepiej liczbowy, ocenić tkanki twarde – uwapnione na rentgenogramie. Taką możliwość stwarza radiodensytometria i radiografia cyfrowa [18, 19, 20, 21, 22]. Metody te pozwalają znacznie częściej na wykrycie już bardzo małych ognisk osteolizy w tkance kostnej, podczas gdy w konwencjonalnej analizie zdjęć RTG dają się wykryć zmiany zapalne o rozmiarze przede wszystkim średnim i dużym, charakteryzujące się zaawansowaną destrukcją kości [18]. W piśmiennictwie podaje się, że wyniki pomiarów gęstości optycznej kości są niższe dla przewlekłych zapaleń ropnych w porównaniu do zapaleń o charakterze ziarninowym [23], czego nie potwierdzają rezultaty tej pracy. W grupie badanej – Ix, średnia gęstość optyczna kości w okolicy okołowierzchołkowej zęba w okresie 0 wynosiła 118,01. Dla porównania średni wynik radiodensytometrii dla zapaleń o charakterze ziarninowym wynosił w grupie Iy – 129,10. Natomiast w grupie kontrolnej – IIx średnia gęstość optyczna na zdjęciu RTG diagnostycznym była wyższa niż w grupie zapaleń ziarninowych i wynosiła 155,47, a w grupie IIy – 149,59. Powodem takich wyników może być fakt wykorzystania zeskanowanych zdjęć wewnątrzustnych. Badania radiodensytometryczne uznano za łatwe i przydatne w ocenie leczenia przewlekłych zapaleń okołowierzchołkowych [24], co potwierdzają wyniki niniejszej pracy.

Oceniając wpływ magnetostymulacji na gojenie ognisk osteolitycznych, stwierdzono, że w grupie I – badanej, zarówno średnie, jak i duże przewlekłe zmiany zapalne, ulegały szybszej reparacji niż przewlekłe zapalenia w grupie kontrolnej. Ponadto, jak wykazały wyniki, rozmiar zmiany patologicznej nie miał wpływu na szybkość gojenia, gdyż tempo procesów reparacyjnych zmian średnich i dużych,

zarówno w I, jak i II grupie, było takie samo. Brak doniesień w piśmiennictwie na ten temat nie pozwala skonfrontować uzyskanego wyniku.

W piśmiennictwie opisywane są następujące biologiczne efekty działania pola elektromagnetycznego na organizm ludzki: intensyfikacja procesu utylizacji tlenowej i oddychania tkankowego, działanie naczyniorozszerzające oraz naczyniotwórcze, nasilenie procesów regeneracji i reparacji tkanek miękkich oraz kości, działanie przeciwzapalne, przeciwobrzękowe i przeciwbólowe. Zmienne pole magnetyczne oddziałuje również na struktury o właściwościach piezoelektrycznych i magnetostrykcyjnych. Do takich substancji zaliczamy m.in. hydroksyapatyt, kolagen i zębinę [25, 26, 27, 28, 29, 30].

W dostępnym piśmiennictwie znaleźć można tylko pojedyncze doniesienia na temat zastosowania magnetostymulacji w leczeniu przewlekłych zapaleń tkanek okołowierzchołkowych. Podstawowym wnioskiem z tych badań jest stwierdzony istotny, pozytywny wpływ magnetostymulacji na gojenie ognisk osteolitycznych w tkankach okołowierzchołkowych. Świadczą o tym uzyskane znamiennie wyższe wartości przyrostów gęstości optycznej kości na rentgenogramach kontrolnych w grupie I w porównaniu do grupy II w każdym okresie obserwacji. W magnetostymulacji podkreśla się 3 podstawowe efekty biologiczne mające wpływ na reparację struktur tkankowych, w tym okolicy okołowierzchołkowej. Efekt bioelektryczny powoduje normalizację potencjału błony komórkowej. Efekt biochemiczny polega na zwiększeniu aktywności enzymatycznej oraz procesów oksydoredukcyjnych związanych z ATP. Natomiast efekt bioenergetyczny jest czynnikiem stymulującym odżywianie i wzrost komórek oraz regulującym procesy międzykomórkowe prowadzące do regeneracji. W niniejszej pracy zastosowano aplikator puntowy „S" do stosowania miejscowego, wytwarzający niejednorodne pole magnetyczne o charakterystyce ostrzowej.

Dojs [21] badała zastosowanie magnetostymulacji jako czynnika wspomagającego leczenie przewlekłych zapaleń tkanek okołowierzchołkowych u pacjentów w wieku 15–62 lat. Autorka oceniała gojenie ognisk osteolitycznych w obrazie RTG, używając programu komputerowego Digora 2.1, służącego do pomiaru gęstości optycznej kości. W badaniu tym stwierdziła istotny wzrost gęstości optycznej kości w przyzębiu wierzchołkowym zębów leczonych endodontycznie po raz pierwszy (przyrost = 41), natomiast w przypadkach zębów, w których przeprowadzono leczenie powtórne (*reendo*), nie stwierdziła znacznego przyrostu gęstości (przyrost = 21).

Opalko i wsp. [31] opisują przypadek przewlekłego zapalenia tkanek okołowierzchołkowych zęba leczonego metodą konwencjonalną z użyciem dodatkowo wolnozmiennych pól elektromagnetycznych. W opinii tych autorów pod wpływem 36 zabiegów magnetostymulacji nastąpiła całkowita reparacja bocznej resorpcji korzenia, widoczna w obrazie RTG. W 2 innych przypadkach przewlekłego zapalenia tkanek okołowierzchołkowych po 1–3 zabiegach magnetostymulacji uzyskiwano efekt przeciwbólowy, a po 14–35 zabiegów w obrazie RTG zaobserwowano znaczne nasilenie procesów reparacyjnych tkanki kostnej okolicy przywierzchołkowej [32]. Wskazuje to m.in. na magnetostrykcyjne działanie pola.

Opalko i wsp. [31] podają również, że podczas leczenia endodontycznego przewlekłego zaostrzonego zapalenia tkanek okołowierzchołkowych zęba 23, bez znieczulenia zdołano dokonać w sposób bezbolesny trepanacji komory miazgowej zęba. W trakcie dalszego postępowania stomatologicznego wspomaganego magnetostymulacją uzyskano szybszą likwidację stanu zapalnego w tkankach okołowierzchołkowych zęba, przy braku reakcji ze strony węzłów chłonnych, co świadczyło o nie rozprzestrzenianiu się procesu zapalnego. W piśmiennictwie znaleźć można także inne prace, w których trudne przypadki przewlekłych zapaleń w tkankach okołowierzchołkowych leczono wspomagająco magnetostymulacją [33, 34]. Podkreślić jednak trzeba, iż obserwacje te dotyczą pojedynczych przypadków i powinny być potwierdzone na znacznie szerszym materiale klinicznym, co też poczyniono w niniejszej pracy.

Wniosek

Pole elektromagnetyczne o niskiej indukcji znamiennie przyspiesza gojenie przewlekłych zmian zapalnych w tkankach okołowierzchołkowych zębów leczonych endodontycznie.

Piśmiennictwo

1. *Pawlicka H., Prociów A.*: Przyczyny niepowodzeń leczenia endodontycznego – przegląd piśmiennictwa. Czas. Stomatol. 2007, 60, 2, 81–87.
2. *Suchodolski Ł., Łaszkiewicz J., Ciesielski P.*: Sposoby eliminacji Entorococcus Faecalis z zakażonych kanałów korzeniowych – przegląd piśmiennictwa. Czas. Stomatol. 2007, 60, 2, 112–118.
3. *Nair P.N.R.*: Apical periodontitis: a dynamic encounter between root canal infection and host response. Periodontol. 2000, 1997, 13, 121–148.
4. *Peters L.B., van Winkelhoff A.J., Buijs J.F., Wesselink P.R.*: Effects of instrumentation, irrigation and dresing with calcium hydroxide on infection in pulpless teeth with periapical bone lesions. Int. Endod. J. 2002, 35, 13–21.
5. *Łaszkiewicz J., Banaszek K., Piątowska D., Pawlicka H.*: Ocena możliwości leczenia zachowawczego dużych zmian okołowierzchołkowych na podstawie doświadczeń własnych. Czas. Stomatol. 1998, 51, 3, 167–173.
6. *Pawlicka H.*: Ocena przydatności Calxylu w leczeniu zakażonych kanałów korzeniowych. Czas. Stomatol. 1994, 47, 6, 93–96.
7. *Wędrychowicz-Welman A., Lewandowski P.*: Wybrane przypadki leczenia dużych zmian okołowierzcholkowych z zastosowaniem preparatów na bazie wodorotlenku wapnia. Czas. Stomatol. 1999, 52, 6, 366–372.
8. *Kurek H., Zakrzewska-Pysz E., Dwornicka K., Michalik H.*: Leczenie przewlekłych zapaleń tkanek okołowierzchołkowych preparatami wodorotlenkowo-wapniowymi – obserwacje własne. Stom. Współcz. 1998, 1, 22–27.

9. *Limanowska H., Stopa J., Gabryelewicz H.*: Ocena przydatności preparatu Biopulp w leczeniu zakażonych kanałów korzeniowych. Pozn. Stom. 1984, 2, 23–30.
10. *Barańska-Gachowska M., Postek-Stefańska L., Koziarz A.*: Ocena skuteczności jonoforezy kanałowej w leczeniu przewlekłych zapaleń tkanek okołowierzchołkowych. Czas. Stomatol. 1992, 44, 5, 341–348.
11. *Opalko K., Balcerzak I., Skomro P., Karczmarek A., Giedrys-Kalemba S., Bandura M.*: Mikrobiologiczna i radiologiczna ocena leczenia przewlekłych zapaleń tkanek okołowierzchołkowych metodą jonoforezy. Mag. Stom. 2003, 7–8, 15–18.
12. *Shrout M.K., Hall J.M., Hildebolt Ch.E.*: Differentiation of periapical granulomas and radicular cysts by digital radiometric analysis. Oral Surg. Oral Med. Oral Pathol. 1993, 76, 3, 356–361.
13. *White S.C., Mankovich N.J.*: Absence of radiometric differentation between periapical cysts and granulomas. Oral Surg. Oral Med. Oral Pathol. 1994, 78, 5, 650–654.
14. *Różyło-Kalinowska I.*: Zastosowanie radiografii cyfrowej z opcją wykreślania profilu gęstości do różnicowania zmian o charakterze ziarniniaków i torbieli okołowierzchołkowych. Mag. Stom. 2002, 12, 64–66.
15. *Natkin E., Oswald R.J., Carnes L.I.*: The relationship of lesion size to diagnosis, incidence, and treatment of periapical cysts and granulomas. Oral Surg. Oral Med. Oral Pathol. 1984, 57, 1, 82–94.
16. *Maalouf E.M., Gutmann J.L.*: Biological perspectives on the non-surgical endodontic management of periradicular pathosis. Int. Endod. J. 1994, 27, 154–162.
17. *Morse D.R., Bhambhani S.M.*: A dentist's dilemma: Nonsurgical endodontic therapy or periapical surgery for teeth apparent pulpal pathosis and an associated periapical radiolucent lesion. Oral Surg. Oral Med. Oral Pathol. 1990, 70, 333–340.
18. *Czelej-Górski J., Różyło K., Różyło-Kalinowska I.*: Zastosowanie radiografii cyfrowej i radiodensytometrii do wykrywania resorpcji w przebiegu ostrych zmian okołowierzchołkowych. Mag. Stom. 2001, 3, 40–43.
19. *Koszowski R., Raczkowska-Siostrzonek A., Morawiec T.*: Standaryzowana metodyka oceny zmian osteolitycznych żuchwy przy zastosowaniu cyfrowej analizy radiodensytometrycznej. Acta Bio-Opt. Inform. Med. 2003, 9, 125–130.
20. *Koszowski R., Raczkowska-Siostrzonek A., Morawiec T.*: Przydatność radiografii cyfrowej w chirurgii stomatologicznej. Przegl. Lek. 2002, 59, 4, 48–51.
21. *Dojs A.M.*: Zastosowanie magnetostymulacji w leczeniu przewlekłych zapaleń tkanek okołowierzchołkowych zęba, widocznych w obrazie rentgenowskim. [Maszynopis powielany]. Pomorska Akademia Medyczna w Szczecinie, Szczecin, 2004.
22. *Vandre R.H., Webber R.L.*: Future trends in dental radiology. Oral Surg. Oral Med. Oral Pathol. 1995, 80, 4, 471–478.
23. *Czelej-Górski J., Różyło-Kalinowska I., Różyło K.*: Ocena przydatności radiografii cyfrowej we wczesnym wykrywaniu i różnicowaniu zmian przewlekłych ropnych okołowierzchołkowych. Mag. Stom. 2001, 4, 28–31.
24. *Różyło-Kalinowska I., Jurkiewicz-Mazurek M., Marchut T.*: Badania radiodensytometryczne w ocenie korzeni zębów objętych zmianami zapalnymi okołowierzchołkowymi. Czas. Stomatol. 2002, 55, 10, 688–692.
25. *Sieroń A.*: Zastosowanie pól magnetycznych w medycynie. α-medica press, Bielsko-Biała 2002.
26. *Rutowski R., Szpilczyńska-Maciejewska M., Krynicka I.*: Magnetoterapia. Zastosowanie lecznicze pola magnetycznego. Acta Bio-Opt. Inform. Med. 1998, 4, 3–6.
27. *Murray J.C., Farndale R.W.*: Modulation of collagen production in cultured fibroblasts by a low-frequency, pulsed magnetic field. Biochim. Biophys. Acta, 1985, 838, 98–105.
28. *Tenforde T.S., Kaune W.T.*: Interaction of extremely low frequency electric and magnetic fields with humans. Health Phys. 1987, 53, 6, 585–606.
29. *Brzoza M., Postek-Stefańska L.*: Zastosowanie pola elektromagnetycznego w stomatologii. Stom. Współcz. 2004, 2, 50–52.
30. *Sieroń A., Cieśla G.*: Zastosowanie zmiennych pól magnetycznych w medycynie – 15-letnie badania własne. Wiad. Lek. 2003, 56, 9–10, 434–441.
31. *Opalko K., Dojs A., Deka W.*: Zastosowanie wolnozmiennych pól magnetycznych w praktyce stomatologicznej. Twój Mag. Med. Stom. i Protet. 2003, 1, 9–15.
32. *Opalko K., Dojs A.*: Zastosowanie pól magnetycznych generowanych przez aparat Viofor JPS w wybranych przypadkach stomatologicznych. Mag. Stom. 2003, 9, 59–62.
33. *Postek-Stefańska L., Brzoza M., Borkowski L.*: Zastosowanie pola elektromagnetycznego w leczeniu dużych zmian zapalnych tkanek okołowierzchołkowych zębów – opis czterech przypadków. Czas. Stomatol. 2006, 1, 12–18.
34. *Opalko K., Dojs A.*: Wpływ magnetostymulacji na regenerację struktury kości okolicy okołowierzchołkowej zęba w ocenie systemu Digora 2.1. Forum Stom. 2005, 2, 4, 227–229.

Komentarz

Leczenie przewlekłych zmian okołowierzchołkowych jest zabiegiem długotrwałym, nie zawsze kończącym się powodzeniem. Przełomem w skutecznym leczeniu chorych ze zmianami jest wykorzystanie zabiegów magnetostymulacji. Autorzy pracy przeprowadzili leczenie endodontyczne u osób młodych (w wieku 9–18 lat) wykazali, że pole elektromagnetyczne znamiennie przyspiesza gojenie przewlekłych zmian. Praca została przygotowana starannie ze szczegółowym opisem kolejnych etapów pracy.

prof. dr hab. n. med. *Krystyna Lisiecka-Opalko*